Ambulanta Rosič
Pot v toplice 9, 2251 Ptuj
+386 2 788 52 00

PRESEJALNI TESTI ZA KROMOSOMSKE NEPRAVILNOSTI PRI PLODU IN DRUGE PREISKAVE V NOSEČNOSTI

**V naši ambulanti opravljamo različne preiskave, ki so pomembne za varno vodenje nosečnosti.
Z njimi vam omogočamo, da bo vaša nosečnost še prijetnejša za vas in varnejša za vašega otroka.**

PRESEJALNI TESTI ZA KROMOSOMSKE NEPRAVILNOSTI PRI PLODU

S presejalnimi testi ugotavljamo tveganje za rojstvo otroka s kromosomsko nepravilnostjo.

MERITEV NUHALNE SVETLINE Z ZGODNJO MORFOLOGIJO PLODA

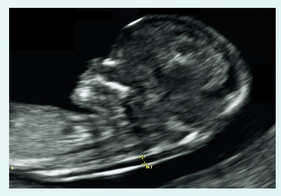

Nuhalna svetlina je področje med hrbtenico in kožo na plodovem zatilju. Pri preiskavi z ultrazvokom izmerimo debelino nuhalne svetline. Opravimo tudi zgodnjo morfologijo ploda, pri čemer sistematično pregledamo plod in njegov razvoj. Z meritvijo nuhalne svetline, prisotnostjo nosne kosti in drugih znakov izračunamo tveganje za tri najpogostejše kromosomske nepravilnosti pri plodu: Downov (trisomija 21. kromosoma), Edwardsov (trisomija 18. kromosoma) in Patauov sindrom (trisomija 13. kromosoma). Širša nuhalna svetlina pomeni večje tveganje za kromosomske nepravilnosti pri plodu ter druge razvojne nepravilnosti, predvsem srčne napake. Z meritvijo nuhalne svetline, ki jo izvajamo med $11^{0/7}$ in $13^{6/7}$ tednom nosečnosti, odkrijemo do 80% plodov s kromosomskimi nepravilnostmi. Nosečnicam s povečanim tveganjem za kromosomske nepravilnosti pri plodu svetujemo nadaljnjo diagnostično obravnavo.

MERITEV NUHALNE SVETLINE Z ZGODNJO MORFOLOGIJO PLODA IN DVOJNI HORMONSKI TEST

Meritvi nuhalne svetline lahko dodamo dvojni hormonski test, pri katerem poleg ultrazvočnega pregleda nuhalne svetline in zgodnje morfologije ploda določimo vrednosti hormonov βhCG in PAPP-A v krvi nosečnice. S preiskavo izračunamo tveganje za tri najpogostejše kromosomske nepravilnosti pri plodu: Downov (trisomija 21. kromosoma), Edwardsov (trisomija 18. kromosoma) in Patauov sindrom (trisomija 13. kromosoma). Preiskavo opravljamo med $11^{0/7}$ in $13^{6/7}$ tednom nosečnosti in z njo odkrijemo do 90% plodov s kromosomskimi nepravilnostmi. Nosečnicam s povečanim tveganjem za kromosomske nepravilnosti pri plodu svetujemo nadaljnjo diagnostično obravnavo.

NEINVAZIVNI PREDROJSTVENI TEST – NIFTY™ TEST

V naši ambulanti nosečnicam ponujamo NIFTY™ test, ki je vodilni neinvazivni predrojstveni test na svetu. Pri preiskavi nosečnici odvzamemo kri. Na podlagi analize proste plodove DNK, ki se nahaja v krvi nosečnice, določimo tveganje za različne kromosomske nepravilnosti, vključno z Downovim, Edwardsovim in Patauovim sindromom (trisomije 21., 18. in 13. kromosoma), ter druge genetske nepravilnosti pri plodu. Preiskavo izvajamo od 10. tedna nosečnosti dalje in z njo odkrijemo do 99% plodov s kromosomskimi nepravilnostimi. Pri nosečnicah s povečanim tveganjem za kromosomske nepravilnosti pri plodu svetujemo nadaljnjo diagnostično obravnavo.

ČETVERNI HORMONSKI TEST

Namenjen je nosečnicam, ki so zamudile presejalni pregled za kromosomske nepravilnosti pri plodu v prvem trimesečju nosečnosti. Na podlagi vrednosti štirih hormonov (hCG, nekonjugirani estriol, inhibin A in AFP) v krvi nosečnice ter ultrazvočno izmerjene velikosti ploda določimo tveganje za Downov (trisomija 21. kromosoma) in Edwardsov (trisomija 18. kromosoma) sindrom. S preiskavo odkrijemo do 80% plodov s kromosomskimi nepravilnostmi. Izvajamo jo po 15. tednu nosečnosti. Pri nosečnicah s povečanim tveganjem za kromosomske nepravilnosti pri plodu svetujemo nadaljnjo diagnostično obravnavo.

ULTRAZVOČNI PREGLED MORFOLOGIJE PLODA

Z morfologijo ploda je ugotavljamo normalen razvoja ploda. Ultrazvočni pregled morfologije ploda izvajamo med 18. in 22. tednom nosečnosti. Namenjen je ugotavljanju plodove gestacijske starosti in oceni plodove rasti z merjenjem glavice, trebuha in stegenske kosti ploda ter odkrivanju večjih in manjših razvojnih nepravilnosti pri plodu, ki so povezane s kromosomskimi napakami. S preiskavo opravimo natančen pregled in oceno razvoja ploda in njegovih organov. Pregledamo strukturo glavice, hrbtenice, prsnega koša, trebuha in okončin ploda. Posebno pozornost namenimo pregledu plodovega srca. Določimo položaj ploda v maternici. Pregledamo tudi posteljico in popkovnico ter ocenimo količino plodovnice. Pri preiskavi lahko ugotovimo tudi spol ploda.

ULTRAZVOČNI PREGLED ZA KONTROLO PLODOVE RASTI, LEGE IN TEŽE TER DOPPLERSKA ULTRAZVOČNA PREISKAVA PRETOKOV SKOZI POPKOVNIČNE ŽILE ZA OCENO STANJA PLODA

Pri nadzoru ploda je pomembno ultrazvočno spremljanje njegove rasti. Zastoj rasti ali prekomerna rast imata lahko negativne učinke na plod. Z ultrazvočnimi preiskavami hitreje zaznamo spremembe v rasti ploda. Rast in telesno težo ploda pri preiskavi določimo z merjenjem glavice, trebuha in stegenske kosti ploda. Meritve vnesemo v ustrezne rastne krivulje. Preverimo lego ploda v maternici, ocenimo posteljico, izmerimo količino plodovnice z določitvijo plodovničnega indeksa, opazujemo plodovo gibanje ter dihalne gibe. Plod nadziramo pogosteje, če zaznamo odklone od normalne rasti.

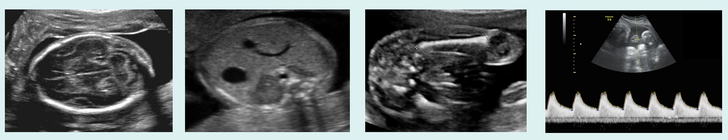

Ultrazvočni preiskavi za kontrolo plodove rasti, lege in teže po potrebi lahko dodamo preiskavo merjenja pretokov skozi popkovnične žile (Doppler). Z Dopplersko ultrazvočno preiskavo izmerimo pulzatilni (PI) in rezistenčni indeks (RI) v popkovnični arteriji, s katerima ocenimo trenutno stanje ploda. Preiskavo izvajamo v drugem in tretjem trimesečju nosečnosti.

3D/4D ULTRAZVOČNI PREGLED PLODA

Bodoči starši želijo čimprej spoznati svojega malčka. To nam omogoča 3D/4D ultrazvočni pregled ploda, pri katerem z našim sodobnim ultrazvočnim aparatom posnamemo sliko ploda, četrta dimenzija pa doda še gibanje. S pregledom opazujemo plodov razvoj, gibanje, pogledamo obraz in s tem omogočimo bodočim staršem čustveno povezavo z otrokom.

V naši ambulanti imajo zaradi modernega ultrazvočnega aparata nosečnice možnost opraviti 3D/4D ultrazvočni pregled ploda že od prvega trimesečja nosečnosti dalje. V prvem trimesečju 3D/4D pregled ploda običajno opravimo hkrati z meritvijo nuhalne svetline. Pri 3D/4D preiskavi v drugem in tretjem trimesečju določimo tudi lego ploda, položaj posteljice, količino plodovnice, preverimo rast in telesno težo ploda, izmerimo pa lahko tudi pretoke skozi popkovnične žile z Dopplersko ultrazvočno preiskavo za oceno stanja ploda. 3D/4D pregled ploda lahko opravimo tudi ob morfologiji ploda.

ULTRAZVOČNA MERITEV DOLŽINE MATERNIČNEGA VRATU

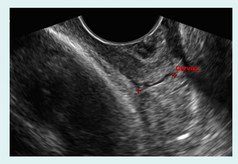

Z nožničnim (vaginalnim) ultrazvočnim tipalom izmerimo dolžino materničnega vratu in s tem napovemo tveganje za prezgodnji porod, to je porod pred 37. tednom nosečnosti. Kratek maternični vrat pomeni večjo možnost za prezgodnji porod. Pacientkam s kratkim materničnim vratom svetujemo počitek in ustrezno terapijo. Poleg meritve dolžine materničnega vratu opazujemo tudi njegovo obliko ter morebitno odpiranje v obliki lijaka. Določimo lahko oddaljenost posteljice od materničnega vratu in s tem izključimo ali opredelimo predležečo posteljico. Preiskavo izvajamo v drugem trimesečju nosečnosti.

BRIS NOŽNICE NA STREPTOKOK SKUPINE B

Bakterija streptokok skupine B je prisotna v nožnici pri tretjini vseh nosečnic. Ker nosečnici ne povzroča nobenih težav in bolezni, nosečnica brez testiranja ne more vedeti, ali je bakterija prisotna. Med porodom se lahko streptokok prenese na otroka in lahko povzroči hudo okužbo – streptokokno sepso novorojenčka. Zato med porodom z antibiotikom zaščitimo vse na streptokok skupine B pozitivne nosečnice in s tem zmanjšamo možnost prenosa okužbe na plod. Nosečnicam svetujemo odvzem brisa nožnice na streptokok skupine B v tretjem trimesečju nosečnosti.

KARDIOTOKOGRAFIJA

S kardiotokografijo (CTG) spremljamo plodove srčne utripe in krče maternice - popadke. Normalen CTG zapis kaže na dobro trenutno stanje ploda. Spremembe v CTG zapisu pa lahko kažejo na pomanjkanje kisika, ki lahko ogroža plod in so signal za pravočasno in ustrezno ukrepanje. CTG preiskavo opravljamo 1x tedensko po 36. tednu nosečnosti, v primeru bolezenskih stanj ali sumu na prezgodnji porod pa tudi prej.